Lane Medical Library

Zur pathologischen Anatomie des intraocularen Cysticercus.

Inaugural-Dissertation

zur Erlangung der Doctorwürde

in der Medicin, Chirurgie und Geburtshilfe

der

medicinischen Facultät zu Königsberg i. Pr.

vorgelegt und öffentlich vertheidigt

am 27. Juli 1889 Mittags 12 Uhr

von

F. Dolina,
approb. Arzt.

Opponenten:
Albert Lingnau, cand. med.
Theodor Fischer, cand. med.

Jena,
Gustav Fischer.
1889.

Seinem hochverehrten Lehrer

Herrn Professor Dr. Vossius

als Zeichen der Dankbarkeit

gewidmet

vom

Verfasser.

Digitized by the Internet Archive
in 2026

https://archive.org/details/IA40153514_0152

So genau das klinische Krankheitsbild eines intraocularen Cyticercus vom ersten Beginn der Invasion an bis in die spätesten Stadien des Processes festgestellt ist, so lückenhaft sind noch in mancher Beziehung unsere Kenntnisse über den anatomischen Befund zu nennen. Beispielsweise ist es noch in keinem Falle gelungen, die Eintrittsstelle des Blasenwurms ins Auge aufzufinden. Man nimmt immer an, dass der Keim durch die Blutgefässe importirt sein müsse, aber das betreffende Gefäss selbst hat man noch in keinem Falle ermittelt. Auch die histologischen Detailkenntnisse sind noch ziemlich unvollkommen.

In früheren Jahren, wo einerseits die Diagnose eines Cysticercus intraocularis häufig nicht möglich, die Operationstechnik zur Entfernung desselben noch nicht so ausgebildet und der Erfolg der Operation lange nicht so sicher war wie heute, hatte man bedeutend häufiger Gelegenheit zu anatomischen Untersuchungen derartiger Augen. Der Cysticercus wurde entweder ganz zufällig bei Eröffnung eines wegen eines vermeintlichen Glaskörperabscesses oder intraocularen Tumors enucleirten Auges aufgefunden oder der Bulbus wurde eo ipso enucleirt, weil man genau wusste, dass schmerzhafte und das andere Auge gefährdende Entzündungen nicht ausbleiben, dass ausserdem das befallene Auge doch unheilbarer Erblindung und der Phthisis verfallen würde. Heute steht es ganz anders um die Augen, welche mit einem intraocularen Cysticercus behaftet sind. Wir vermögen nicht nur die subretinalen, sondern auch die im Glaskörper sitzenden Finnen mit fast absoluter Sicherheit durch den erst von Alfred Gräfe vervollkommneten und für alle Fälle empfohlenen Meridionalschnitt zu beseitigen und das Sehvermögen des betreffenden Auges zu erhalten; wir können sogar eine bedeutende Aufbesserung der Sehkraft erzielen, wenn die causa peccans beseitigt ist, und einen erblindeten Bulbus der Form nach erhalten resp. vor der sonst unvermeidlichen vollständigen Degeneration schützen. Anatomische Untersuchungen von Augen mit intraocularen

Cysticerken sind daher in der Neuzeit, wo die histologische Technik bedeutend mehr ausgebildet und die Histologie des Auges weit besser erforscht ist, viel seltener ermöglicht, aber erwünscht, weil die von früheren Autoren erhobenen und publicirten Befunde oft detaillirte Angaben vermissen lassen.

In unserer Literatur habe ich im Ganzen 11 Fälle gefunden, in welchen die Publication der Resultate einer anatomischen Untersuchung von Augen mit intraocularem Cysticercus erfolgt ist. Die betreffenden Mittheilungen stammen von Alfred Gräfe, Soelberg Wells, A. von Gräfe und Schweigger, Jacobson und von Recklinghausen, Hirschberg, O. Becker, Sämisch, Ihlo und E. Neumann. Ein Fall von Poncet, welcher in der Gazette médicale de Paris Nr. 10 (1880) publicirt ist, war mir nicht zugänglich.

Bei unseren lückenhaften Kenntnissen über die pathologisch-histologischen Veränderungen, welche der intraoculare Cysticercus an den Augenhäuten verursacht, unternahm ich es auf Veranlassung des Herrn Prof. Dr. Vossius, die oben erwähnten Fälle mit pathologisch-anatomischem Befunde aus der Literatur zusammenzustellen, die denselben gemeinschaftlichen resp. abweichenden anatomischen Veränderungen gesondert zu betrachten und das Resultat der Untersuchung von zwei neuen Augen hinzuzufügen, welche in der Königsberger Universitäts-Augenklinik zur Beobachtung und Operation kamen und von mir in den beiden letzten Semestern mit allen technischen Hülfsmitteln eingehender mikroskopisch bearbeitet wurden. Die Publication dieser Fälle dürfte wegen einiger Eigenthümlichkeiten, die ich am Schlusse anführen werde, noch ganz besonders gerechtfertigt erscheinen.

Zunächst lasse ich in einer Tabelle eine kurze Skizze der einschlägigen Literatur folgen.

Tabellarische Uebersicht der oben erwähnten 11 Fälle von intraocularem Cysticercus.

Autor.	Klinischer Verlauf.	Pathologischer Befund.
1. Alfred Gräfe, Zehender's klin. Monatsblätt. f. Augenheilkunde 1863: „Zur Casuistik d. amaurotisch. Katzenauges", pag. 237.	12-jährige Patientin erkrankte unter dem Bilde eines Retinaglioms. Nach 7 Monaten heftige Reizerscheinungen, starke Injection, hintere Synechien, recidivirende Hypopien. Wegen der eitrigen Iridochoreoiditis — Enucleatio bulbi.	In der durch eine dünne Flüssigkeit abgelösten, fibrös entarteten Netzhaut fand sich eine Cyste mit einem Cysticercus. An einer Stelle nach aussen vom Sehnerv war die Retina sehr fest mit der übrigens normalen Choreoidea verwachsen, wahrscheinlich hatte hier nach Gräfe der Cysticercus zuerst gesessen.

Autor.	Klinischer Verlauf.	Pathologischer Befund.
2. Soelberg Wells, Sectionsbericht v. Bader, Ophthalmic Hospital Reports, Bd. III, pg. 324.	11-jährige Patientin, erblindete unter geringen Entzündungserscheinungen, welche einem glaucomatösen Zustand entsprachen: Amaurose, Injection des Bulbus, Dilatation der Pupille, durch die man mit blossem Auge bereits eine grau reflectirende Masse und auf deren Oberfläche bei d. Augenspiegeluntersuchung Gefässe sah. Diagnose: intraocularer Tumor. — Enucleatio.	Retina bindegewebig degenerirt, mit Pigment durchsetzt, abgelöst durch eine gelbliche Flüssigkeit; am äusseren Umfang des Bulbus subretinaler Cysticercus in der Gegend der Ora serrata. In dem vordern Glaskörperabschnitt eine consistente, gelbliche, mit Kalkkörnchen durchsetzte Masse (cyklitische Schwarte?).
3. A. v. Gräfe u. Schweigger, Archiv f. Ophthalm., Bd. VII, 2, pag. 53.	Seit mehreren Wochen heftige Entzündung des rechten, amaurotischen Auges unter dem Bilde einer eitrigen Iridochoreoiditis; bereits vor einem Jahre war ein subretinaler Cysticercus von Gräfe diagnosticirt.	Subretinaler Cysticercus, Retina bis auf Radiärfasern fast ganz degenerirt, nur stellenweise Elemente der Körnerschicht und Reste der Stäbchen und Zapfen erhalten; Pigmentepithel degenerirt. Auf der äusseren und inneren Seite der Retina eine Lage über einander geschichteter, aus einem Faserflechtwerk bestehender, vascularisirter Membranen; die auf der inneren Seite befindliche Membran bildete gleichzeitig einen Bestandtheil der Cysticercuskapsel. Choreoidalstroma in der Nähe des Cysticercus mit Eiterkörperchen infiltrirt, Stromazellen degenerirt, Glaslamelle unverändert. Corpus ciliare und Zonula von Eiterkörperchen durchsetzt, vordere Kammer mit denselben erfüllt. Linse kataraktös. Der mikroskopischen Untersuchung nach bestand also eine eitrige Iridochoreoiditis.
4. Jacobson und von Recklinghausen, v. Gräfe's Archiv für Oph-	Patientin 20 Jahre alt. Plötzlich auftretendes Scotom, allmähliche Erblindung unter dem Bilde einer Iridochoreoiditis mit Netzhautablösung.	Subretinaler Cysticercus, Retina auf der Seite des Cysticercus bindegewebig degenerirt, Choreoidea entzündlich infiltrirt. Cysticercuskapsel, mit Blutgefässen

Autor.	Klinischer Verlauf.	Pathologischer Befund.
thalm., Bd. XI, 2, pag. 147.		überzogen, enthält pigmentirte Zellen und im Innern etwas Eiter. Im Corpus viterum ein Netzwerk feinster Fasern und zahlreiche Körper mit langen, wurstförmigen, verästelten Ausläufern.
5. Jacobson und von Recklinghausen, v. Gräfe's Archiv für Ophthalm., Bd. XI, 2, pag. 158.	18-jährige Patientin. Zunächst ein Gesichtsfelddefect, bald darauf allmähliche Erblindung durch Iridochoreoiditis.	Verkleinerter Bulbus; Eiter in der Vorderkammer; iritische Schwarte. Cysticercus im Glaskörper umgeben von eingedicktem Eiter. Netzhaut bindegewebig degenerirt, von der Choreoidea durch etwas trübes Exsudat abgelöst.
6. Hirschberg, Virchow's Archiv f. pathol. Anatomie und Physiologie u. f. klin. Medicin, Bd. XLV.	26-jähriges Mädchen, seit 2 Jahren augenleidend, schliesslich absolute Amaurose, intraocularer Druck gesteigert; am hinteren Linsenpol eine vorgerückte Trübung; hinter derselben eine vascularisirte, prominente Masse, deren Natur wegen Trübung der brechenden Medien nicht genau zu bestimmen war. Vier Wochen später starke Trübung des Kammerwassers und Glaskörpers, im letzteren die Trübung zum Theil hämorrhagischer Natur. Verdacht auf einen intraocularen Tumor.	Cornea und Sclera normal. Vordere Kammer verengt. Die verdickte Iris und Pupille von einer zarten, hellgelben, aus feinen Fasern, zahlreichen Rundzellen, vereinzelten rothen Blutkörperchen und Pigment bestehenden Membran überzogen. Im Glaskörperraum eine wässrige Flüssigkeit und zarte Membranen und Pigmentschollen. Die bindegewebig degenerirte Retina in toto abgelöst durch neugebildetes mit Pigmentepithelien und Pigmentklümpchen und Eiterkörperchen durchsetztes Bindegewebe, darin eine Höhle mit gefaltetem Cysticercus. Die Choreoidea mit Rundzellen infiltrirt, verdickt; die Pigmentstromazellen theils wohl erhalten, theils entfärbt. Opticus innerhalb des Bulbus bindegewebig degenerirt, ausserhalb zum Theil körnig entartet.
7. Hirschberg, Archiv f. Ophthalmologie,	25 Jahre alte Patientin, wurde in Folge einer schnell vorübergehenden Entzündung des linken Auges schwach-	Vordere Kammer abgeflacht, an der Peripherie tiefer als in der Mitte; Iris mässig infiltrirt, die Pigmentschicht

Autor.	Klinischer Verlauf.	Pathologischer Befund.
Bd. XXII, Abtheil. 4, pg. 129. Pathol. Befund von O. Becker, Atlas d. pathol. Topographie d. Auges, III. Lieferung, Wien 1878.	sichtig und von lästigem Flimmern befallen. Im Glaskörper zahlreiche, flottirende Membranen; unter der getrübten Retina ein Cysticercus. Nach 9 Monaten vollständige Amaurose und heftige Entzündung mit Bildung hinterer Synechien.	verdickt, hintere Synechien. Im Canalis Petiti, in der hinteren Kammer, zwischen Retina und Choreoidea ein homogenes Exsudat. Glaskörper bindegewebig degenerirt und von vielgestaltigen Zellen und Bindegewebssträngen durchsetzt. Ciliarfortsätze verlängert und mit der Pigmentschicht der Iris verklebt. Linse nicht kataraktös. Netzhaut total abgelöst, Hypertrophie ihrer bindegewebigen Elemente. Sehnerv normal.
8. Hirschberg, Arch. f. Augen- und Ohrenheilkunde von Knapp u. Moos, Bd. I, 2, pg. 138.	Das seit 2 Jahren amaurotische linke Auge seit 3 Tagen heftig entzündet. Lebhafte, pericorneale Injection, Iris verdickt und verfärbt, Synechien mit der grünlich verfärbten und etwas geblähten Linse, lebhafter Schmerz bei Betastung der Ciliargegend.	Subretinaler Cysticercus, hochgradige Netzhautablösung, Retina bindegewebig degenerirt, von Rundzellen und Pigmentschollen durchsetzt; Granulationsgewebe an der Stelle des Cysticercus. Cornea und Sclera normal, aus dem Sehnerv ragt ein hyaliner Fortsatz von $2\frac{1}{2}$ mm Länge in den Glaskörperraum, Sehnerv sonst normal. Auf der verdickten Iris eine feine Membran, hinten Synechien mit der getrübten Linse. Das stark verdickte Corpus ciliare und der vorderste Abschnitt der Choreoidea von der Sclera abgehoben. Die Choreoidea stark verdickt. Im Glaskörper feine Membranen zur Retina verlaufend und ein Blutcoagulum.
9. O. Becker, Atlas d. pathol. Topographie d. Auges, Bd. III, 1878.	Seit einem Jahre hochgradige Schwachsichtigkeit des linken Auges, bei klaren Medien wurde im verflüssigten Glaskörper ein Cysticercus diagnosticirt. Vier Monate darauf vollständige Amaurose.	Form und Volumen des Bulbus sowie Cornea und Sclera normal. Linse nach unten und hinten verschoben. Das von der Sclera abgelöste Corpus ciliare in der oberen Hälfte atrophisch. Retina trichterförmig abgelöst, in

Autor.	Klinischer Verlauf.	Pathologischer Befund.
		dem Trichter gelbgrünlich verfärbter Glaskörper. Cornea vascularisirt. Die Iris stark infiltrirt, ihr Pigment aufgelockert. In der Linse nichts Abnormes. Die Retina bindegewebig entartet, an manchen Stellen 2—3 mm dick. Glaskörper zell-, gefäss- und pigmentreich. Zwischen Retina und Choreoidea an einer Stelle eine strangförmige Verwachsung und hier in Verknöcherung begriffenes, osteoides Gewebe von mehr als 2 mm Dicke.
10. Sämisch, Klin. Monatsblätter f. Augenheilkunde, Bd. VIII, p. 170.	38-jährige Patientin, erblindet im Laufe eines Jahres auf dem rechten Auge ohne Reizerscheinungen. 6 Jahre darnach geschrumpfte Katarakt, Iridochoreoiditis, Lichtschein erloschen, normale Spannung. Bald darauf heftige Entzündungserscheinungen auf dem blinden Auge, Hyphaema, starke Verfärbung der Iris, hintere Synechien, Gegend des Corpus ciliare auf Druck schmerzhaft.	Subretinaler Cysticercus. Wand der Cyste mit der Choreoidea fest verwachsen, im hinteren Abschnitt der Wand eine 11 mm lange und 6 mm breite Knochenschale. Choreoidea durchgehends atrophisch, stark pigmentirt, gefässarm. Retina bindegewebig degenerirt.
11. R. Ihlo, Inaug.-Dissert. Leipzig. Pathol. Befund v. E. Neumann.	23-jährige Patientin, erblindete plötzlich in Folge eines Cysticercus subretinalis. Im weiteren Verlaufe verliess der Cysticercus sein ursprüngliches Lager und brach in den Glaskörper durch, während die Glaskörperopacitäten zunahmen. 8 Monate später heftige iridocyklitische Erscheinungen.	Glaskörper reich an Zellen der verschiedensten Form und Grösse. In der Gegend der Macula lutea eine narbige Vertiefung in der Retina in einer Ausdehnung von 2—3mm; das feste Narbengewebe ist nach innen mit dem Glaskörper verschmolzen, adhärirt nach aussen fest an der Choreoidea. Die Retina war hier perforirt, die kolbig verdickten Ränder sind nach aussen umgeklappt, das Narbengewebe setzt sich nach aussen noch in dünner Schicht nach dem Sitz des Cysticercus fort. An letzter Stelle ist die Re-

Autor.	Klinischer Verlauf.	Pathologischer Befund.
		tina noch einmal durchbrochen. Stärkere Entwicklung des bindegewebigen Gerüstes, insbesondere der Radiärfasern, in der Nähe der Durchbruchstellen, im Uebrigen die Structur der Retina nicht sehr verändert.

Ueberblicken wir das Untersuchungsresultat in diesen 11 Fällen, so ergiebt sich, dass der Cysticercus 8 mal subretinal, 3 mal im Glaskörper gesessen hatte. Die Retina war in allen Fällen abgelöst und mehr minder hochgradig degenerirt. Die oft schon klinisch diagnosticirte Iridochoreoiditis wurde durch die anatomische Untersuchung bestätigt, sie hatte theils einen plastischen, theils einen eitrigen Charakter. Becker und Sämisch fanden in ihren Augen in einer bindegewebigen Membran osteoides Gewebe resp. eine wirkliche Knochenlamelle.

Im Anschlusse an diese Literaturübersicht gehe ich zur Beschreibung meiner Fälle über.

Der 31 Jahre alte Matrose Karl Thiel aus Pillau bemerkte im October 1883 zufällig, als er sein linkes Auge verdeckte, dass er auf dem rechten schlechter sah. Seit der Zeit soll sich das Sehvermögen des rechten Auges rapid verschlechtert haben. Pat. will bisher stets gesund gewesen sein. Vor zwei Jahren soll mit den Faeces ein Bandwurm abgegangen sein, ob vollständig, ist nicht erwiesen. Beschwerden will Pat. von dem Entozoon nie gehabt, auch in letzter Zeit nie etwas von Bandwurmstücken bemerkt haben.

Bei der Untersuchung am 30. 1. 83 zeigte das rechte Auge äusserlich keine Anomalien. Der Thränensack war normal, die Pupille durch Atropin etwas erweitert.

Pat. sah bei excentrischer Fixation nach oben-aussen Bewegungen der Hand.

Ophthalmoskopischer Befund.

Leuchtete man aus weiterer Entfernung bei nach auswärts gerichtetem Blick des Kranken in das rechte Auge, so bekam man keinen normal rothen, sondern einen graugrünlichen Reflex aus der Pupille, welcher von einem nach allen Seiten scharf abgrenzbaren blasigen Gebilde herrührte. Nach keiner Blickrichtung hin erhielt man einen normal rothen Reflex; derselbe war in der Umgebung der grünen Blase mehr minder hellgelblich, aber nicht gleichmässig, sondern schimmerte stellenweise etwas röthlich durch; dieser helle Reflex rührte her von spinngewebeartigen, stellenweise vascularisirten, die grünliche Blase vollständig coulissenartig einhüllenden Glaskörpermembranen, in denen sich besonders in der Nähe der Blase sternförmige, weisslich glänzende Partien mit strahligen Ausläufern abhoben. Dieselben stellten voraussichtlich verdickte Stellen dieser Glaskörpermembranen vor.

Die Oberfläche der Blase zeigte bei der Untersuchung mit starken Convexgläsern (5 D) ein starkes Schillern und Irisiren, hauptsächlich in

der oberen Partie, welches hervorgerufen wurde durch gelblich glänzende, punktförmige und grössere Figuren, die sich zum Theil durch feine weissliche Strahlen verbanden. Die Blase war ziemlich leicht beweglich; sie lag ungefähr in der durch den Aequator des Bulbus verlaufenden Frontalebene in dem oberen, äusseren Quadranten, zeigte einen dunkeln, scharfen Rand, der goldgelb schimmerte und bei genauer Beobachtung wurmförmige Bewegungen erkennen liess. Der Kopf war nicht wahrnehmbar; die Papille konnte man in Folge der Glaskörpermembranen ebenfalls nicht sehen.

6. 2. 83. Wenn der Kranke geradeaus fixirte, erschien das Pupillargebiet diffus grau, beim Blick nach links diffus weiss. Dieser weissen Farbe entsprach im umgekehrten Bilde, soweit man sehen konnte, eine weissgelbliche Fläche, auf der einzelne Gefässe erkennbar waren: nach oben zu ging dieselbe in eine etwas mattere graue Fläche über; beide schienen zu prominiren, ähnelten aber nicht einer abgelösten Netzhaut: die dickere, weisse glich einem eitrigen Exsudat, die dünnere, graublaue am meisten der von Jäger bei Gelegenheit des Cysticercus abgebildeten Glaskörpermembran. Der Cysticercus selbst kam beim Blick nach innen und unten nicht zum Vorschein, ebensowenig beim Blick nach innen und oben, wo auch wieder unzweifelhaft eine Gefässneubildung auf einer prominenten, weissen Grundlage, also auf einem Granulationsgewebe oder einem eitrigen Exsudat hervortrat. Beim Blick gerade nach unten in der Mittellinie erschien wieder ein eigenthümliches, graublaues Maschengewebe ohne Gefässe, aber gleichzeitig tauchte im umgekehrten Bilde nach unten der grösste Theil der blauen, ziemlich nackt liegenden Blase auf, deren irisirende Ränder allein schon auf einen Cysticercus hinweisen würden, wenn nicht im umgekehrten Bilde an ihrer obersten Partie ein sich in das Innere der Blase hineinziehender, zapfenförmiger Fortsatz mit Sicherheit auf einen Cysticercus hätte schliessen lassen. Sah der Kranke ganz nach aussen, so wurde das halbe Gesichtsfeld getrennt durch den nasalen Rand der ganz blauen Blase: in der freien Hälfte der Papille nach unten fanden sich graublaue Trübungen. Beim Blick nach aussen oben theilte der untere nasale Rand der Blase wieder das Gesichtsfeld in 2 Hälften, von denen die nasale wiederum eigenthümliche graublaue Glaskörperzüge aufwies; beim Blick nach oben sah man den unteren Theil der Blase in der oberen Hälfte des Gesichtsfeldes.

Ausgehend von der Thatsache, dass beim Blick gerade nach unten der Cysticercus in der unteren Hälfte des Gesichtsfeldes mit dem Rande nach oben gefunden wurde, durfte man folgern, dass er seinen Sitz oben im Glaskörper hatte und fixirt war, da man immer dasselbe Bild erhielt. Mit dieser Annahme stimmte auch, dass er uns beim Blick nach aussen oben seinen nasalen unteren, beim Blick nach aussen unten seinen nasalen oberen Rand zeigte.

9. 2. 83. Versuch, den Cysticercus zu extrahiren in tiefer Narkose und unter beständigem Carbolspray. Vor der Einleitung der Narkose überzeugte sich der Operateur noch einmal von der Lage des Cysticercus und fand ihn wie an den vorhergehenden Tagen oben aussen im Glaskörper. Zunächst wurde der verticale Meridian markirt durch einen Faden, der oberhalb und unterhalb der Cornea durch die Conjunctiva sclerae gelegt wurde. Der Operationsplan war folgender:

25 mm hinter der oberen Corneoscleralgrenze in einer gegen die Verticale um 20^0 geneigten Linie eine Incision auszuführen. Um den Bulbus nach unten ausgiebig beweglich zu machen, wurde zunächst die Sehne

des Rectus superior auf den Schielhaken genommen, durch eine Catgutsutur fixirt und circa 3 mm vor ihrer Insertion von der Sclera abgetrennt; den Faden nahm der Assistent und zog zugleich mit der Fixirpincette den Bulbus genau in der Verticalen soweit nach unten, bis es möglich war, die Conjunctiva von der Sclera genau 25 mm von der oberen Corneoscleralgrenze abzupräpariren. Nachdem die Sclera vollständig blossgelegt war, wurden in einer um 20° zur Verticalen geneigten Linie die Sclera und die übrigen Augenhäute in einer Ausdehnung von 1 cm Schicht für Schicht sorgfältig mit dem Gräfe'schen Messer durchtrennt, bis der Glaskörper sichtbar war. Dann wurde mit der gebogenen Foerster'schen Kapselpincette durch die Wunde in das Augeninnere eingegangen in die vermuthliche Gegend des Cysticercus, um den letzteren zu fassen, da er sich nicht von selbst einstellte. Als die Pincette wieder herausgeführt wurde, hingen zwischen ihren Branchen feine, häutige Fetzen; dasselbe Manöver wurde mehrmals wiederholt, ohne ein anderes Resultat zu haben. Eine sofortige mikroskopische Untersuchung ergab, dass es sich um feine Membranen, vermuthlich Netzhautfetzen, handelte. Von weiteren Extractionsversuchen wurde Abstand genommen, da der Bulbus vollständig collabirt war. Die Conjunctiva wurde über der Scleralwunde sorgfältig geschlossen, ebenso wurden die beiden Sehnenstücke des Rectus superior durch eine Catgutsutur vereinigt. Während dessen hatte sich der Bulbus wieder prall gefüllt, aus der Pupille kam ein röthlicher Reflex von einem intraocularen Bluterguss.

Druckverband. Eis.

13. 2. Pat. war 3 Tage lang unter beständigem Druckverband gelassen und hatte nicht über Schmerzen geklagt.

Bei dem Verbandwechsel erscheint das Auge reactionslos.

22. 2. Pat. ist seit 5 Tagen ausserhalb des Bettes. Der Visus des rechten Auges ist vollständig erloschen, selbst der Lichtschein ist aufgehoben. Aus der Pupille kommt ein blutrother Reflex. Die Iris hat eine rothbraune Farbe, die Pupille ist eng.

Mit Einwilligung des Kranken wird die Enucleatio bulbi in tiefer Narkose unter Carbolspray ohne Zwischenfall ausgeführt.

Sofort nach der Enucleation wurde der Bulbus im Aequator halbirt; beim Anschneiden entleerte sich eine grosse Menge bräunlichen, alten Blutes; die Retina war in die Schnittwunde eingeheilt. Die Richtung des Schnittes entsprach ziemlich genau dem Sitze des Cysticercus, nur reichte der Schnitt nicht weit genug nach hinten. Der ganze Glaskörperraum war erfüllt mit dickem, geronnenem Blut; im oberen, hinteren, äusseren Quadranten lag der Cysticercus von der Grösse einer kleinen Bierkirsche mit sehr dünner Blase, eingehüllt in eine graue Membran; er war nirgends an dieselbe fixirt und liess sich mit einem dünnen Wasserstrahl leicht aus seinem Lager herausspülen.

Makroskopischer Befund.

Auf dem Durchschnitt betrug der äquatoriale Durchmesser des Bulbus 25 mm, während die Augenachse $24^1/_2$ mm mass. Die beim Anschneiden des Augapfels entleerte, dunkelbräunlich tingirte Flüssigkeit hatte sich ungefähr in der Mitte des Glaskörperraumes befunden, während im hinteren und vorderen Bulbusabschnitt den inneren Augenhäuten noch eine dicke, gleichmässig geronnene, blutig tingirte Masse anhaftete. Die Retina war mit der Meridionalschnittwunde verklebt. Der Schnitt berührte mit seinem hinteren Ende gerade den vorderen Rand des Cysti-

cercuslagers (cfr. Fig. 1). Das letztere befand sich im oberen, hinteren, äusseren Quadranten des Glaskörperraumes.

Zwischen Blasenwand und Netzhaut war makroskopisch kein Blut zu sehen. Die Retinaoberfläche war nicht ganz glatt, sondern etwas wellig, uneben. Die grösste Breite des Lagers mass $11^1/_2$ mm, seine grösste Höhe von vorn nach hinten gemessen 8 mm. In der Retina war dicht neben dem Cysticercuslager eine viereckige Perforationsstelle vorhanden, die Ränder der Netzhaut waren an der Stelle nach aussen umgeklappt, der grösste diagonale Durchmesser dieser Oeffnung mass 3 mm, der kleinere 2 mm.

Fig. 1.

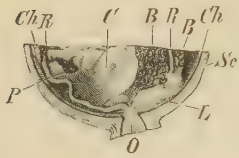

Schnittfläche des hinteren Bulbusabschnittes.

O N. opticus.
R Retina.
L Subretinales, früheres Lager des Cysticercus.
C Cysticercushöhle im Glaskörper vor der Retina.
P Perforationsstelle der Netzhaut.
Ch Choreoidea.
Sc Sclera.
B Blutig tingirtes Granulationsgewebe.

Fig. 2.

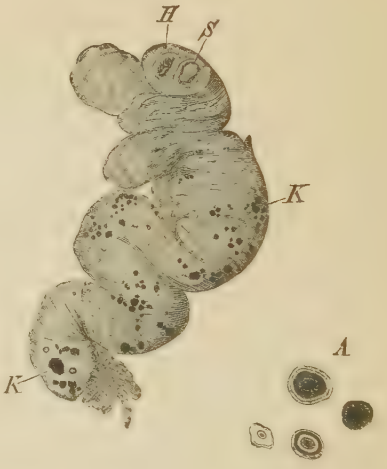

Kopf und Hals des Cysticercus.

H Hakenkranz.
S Saugnapf.
K Kalkkörperchen.
A Einzelne Kalkkörperchen, bei stärkerer Vergrösserung gezeichnet.

Der Cysticercus selbst stellt eine graue, in seiner Form dem oben beschriebenen Lager genau entsprechende Blase dar, von $10^1/_2$ mm Durchmesser, in die der auffallend dunkel gefärbte Kopf und Hals eingestülpt war, der letztere liess sich mit Leichtigkeit herausstülpen, hatte eine Länge von 6 mm, zeigte schön ausgebildete Saugnäpfe und Hakenkranz. Bei der mikroskopischen Untersuchung (cfr. Fig. 2) fanden sich in dem Halstheil eine Unmenge zum grössten Theil dunkelbraun gefärbte, rundliche oder sternförmige Gebilde, die bei stärkeren Vergrösserungen eine exquisite concentrische Schichtung wie Amylumkörnchen zeigten. Die meisten Exemplare hatten in der Mitte einen dunkeln Kern und ringsherum concentrische dunkle Ringe. Vereinzelte hatten ein helles Centrum und um dasselbe die concentrischen dunkeln Ringe.

Die Grösse der Gebilde schwankte von 0,026 mm bis 0,114 mm, während die an Zahl erheblich geringern grössten Körperchen einen Durchmesser von 0,274 mm aufwiesen. Bei Zusatz von Salzsäure lösten sich dieselben unter Austritt von Gasblasen auf. Das mikroskopische Bild erinnerte an die von Leuckart in der 2. Auflage des ersten Bandes seiner „Parasiten des Menschen“ in Figur 145 abgebildeten Formen.

Behufs genauer mikroskopischer Untersuchung wurden die beiden Bulbushälften zunächst in Müller'scher Flüssigkeit gehärtet, nach einigen Monaten entwässert und in Alkohol nachgehärtet. Die horizontale Halbirungsfläche des hinteren Bulbusabschnittes zeigte bei der makroskopischen Betrachtung folgende Verhältnisse.

Die Papille ragte 2 mm weit in den Glaskörperraum vor und zeigte sich auch seitlich verbreitert in ähnlicher Weise wie bei der acuten Stauungsneuritis infolge Tumor cerebri. Nach aussen von der Papille lag die enorm verdickte Retina nicht durchweg der Choreoidea an, sondern zog in leicht welligem Verlauf etwas gefaltet durch eine dunkle Zwischenmasse von der Aderhaut getrennt nach dem Aequator zu. Auf der nasalen Seite schloss sich unmittelbar an die Papille eine 8 mm lange und 3 mm hohe, hellgrau verfärbte Neubildung an, die mit der Retina und der Choreoidea in unmittelbarem Zusammenhang sich befand und an deren hinterem Umfange von der Aderhaut ein feiner, dunkel pigmentirter Streifen bemerkbar war. Aus dieser Masse ging am vorderen Umfang einerseits die verdickte Retina ab, andererseits längs der Sclera die Choreoidea; beide Membranen waren durch ein blutig tingirtes, 4 mm im Durchmesser messendes, bröckliges Gewebe von einander getrennt. Diese bröcklige Masse lag noch der vorderen Kuppe der eben erwähnten Neubildung auf. Ein ähnliches bröckliges und blutig tingirtes Gewebe befand sich im Glaskörperraum vor dem Tumor der Papille und der Retina und reichte bis an die Cysticercushöhle. Die Schnittfläche der Neubildung war nicht vollständig homogen, sondern sie zeigte einzelne hellere Streifen, deren breitester ziemlich genau im Centrum derselben lag.

Die Aderhaut war sowohl auf der temporalen wie auf der nasalen Seite des hinteren Bulbusabschnittes und auch an der vorderen Circumferenz desselben in der Aequatorialgegend enorm verdickt, mit der Sclera, wie es schien, fest verwachsen. An der Stelle des Tumors verdünnte sie sich offenbar.

Der vordere Bulbusabschnitt zeigte makroskopisch ausser einer gleichmässigen, blutigen Infiltration des der Linsenhinterfläche anliegenden Glaskörperrestes und ausser einer Verdickung des Ciliarkörperquerschnittes keine wesentlichen Veränderungen.

Mikroskopischer Befund.

Vor der Anfertigung von Schnitten zur mikroskopischen Untersuchung wurde die eine Hälfte sowohl vom vorderen, als vom hinteren Bulbusabschnitt in Celloidin eingebettet. Die Schnitte wurden theils in Hämatoxylin, theils in Boraxcarmin, theils in Hämatoxylin und Eosin gefärbt. Bei Besichtigung mit schwacher Vergrösserung ergab sich, dass die Hauptveränderungen sowohl die Retina als die Choreoidea betrafen.

An Stelle des Tumors auf der nasalen Seite der Papille war eine dicke bindegewebige Schwarte vorhanden, welche aus der an dieser Stelle verdünnten Choreoidea hervorgewuchert und in die hochgradig degenerirte Retina hineingewachsen war.

Im vorderen Augapfelabschnitt liess sich weder an der Sclera noch an der Cornea eine Anomalie nachweisen.

Das Lumen des Schlemm'schen Kanals erschien mit rothen Blutkörperchen dicht erfüllt.

Iris und Corpus ciliare waren mit Rundzellen infiltrirt, das Corpus ciliare von der Sclera durch ein Blutextravasat abgedrängt.

Auf der Innenfläche des Ciliarkörpers befand sich Granulationsgewebe mit rothen Blutkörperchen durchsetzt, und in dieses Granulationsgewebe waren die Zellen der Pars ciliaris retinae zu langen kernhaltigen Fasern ausgewachsen.

Schnitte, welche noch Reste vom Glaskörper enthielten, zeigten eine fibrilläre Degeneration desselben.

Was die feineren Veränderungen im hinteren Bulbusabschnitt anbelangt, so prominirte die Papille, wie es schien, durch interstitielle Bindegewebswucherung vergrössert, in das Augeninnere hinein. In der Papillenoberfläche waren die Gefässe mit einem breiten Mantel von Rundzellen umgeben, die sich durch ihre intensiv blaue Farbe von den blasseren Kernen der Papillensubstanz abhoben.

Auf der Aussenseite war die Retina in der Nachbarschaft der Papille auf 0,91 mm verdickt und von der Choreoidea durch ein zum Theil vascularisirtes Granulationsgewebe abgelöst. Zwischen den Zellen des Granulationsgewebes befanden sich rothe Blutkörperchen. Die Verdickung der Netzhaut war wesentlich durch eine Hypertrophie der Radiärfasern bedingt, deren basale Enden an der limitans interna auffallend breite und lange Kegel bildeten.

Sowohl die Ganglien- als die innere und äussere Körnerschicht waren gegen die Norm auffallend verdickt, einzelne der in der Ganglienschicht vorhandenen Kerne waren enorm gross und boten einen Anblick dar, als ob dieselben in Theilung begriffen wären.

In der Nervenfaserschicht befanden sich um sämmtliche, auch die kleinsten Gefässe Haufen von Rundzellen. Auch auf der Nervenfaserschicht war ein Streifen mit Blut erfüllten Granulationsgewebes vorhanden.

Die Choreoidea hatte auf der temporalen Seite der Papille einen Dickendurchmesser von 0,45 mm, ihr Gewebe schien aufgelockert, mit Rundzellen mässig infiltrirt. Die Gefässe waren stark erweitert und mit rothen Blutkörperchen angefüllt. Sämmtliche Schichten der Aderhaut waren gut zu erkennen. Das Pigmentepithel der Retina haftete der Membrana elastica an.

Auf der nasalen Seite verlor die Retina sofort ihr normales Aussehen und ihre normale Structur. Die Nervenfaserschicht war vollständig erhalten und mit Zellen dicht erfüllt. Die Radiärfasern waren noch stärker gewuchert als auf der temporalen Seite und vollständig durch Bindegewebe auseinandergedrängt.

Von der Ganglien- und inneren Körnerschicht waren nur an einzelnen Stellen spärliche Ueberreste nachweisbar.

Längs der ganzen Netzhautoberfläche waren die innersten Lagen der Faserschicht und die Oberfläche der limitans interna von einem grosszelligen Granulationsgewebe eingenommen. Die einzelnen Zellen hatten vollständig den Charakter von Epitheloidzellen.

Zwischen denselben fanden sich in grosser Anzahl Riesenzellen, die zum Theil mit Kernen vollständig erfüllt waren, deren Kerne andererseits aber auch wie bei den Langhans'schen Riesenzellen an ihrer Peripherie resp. an einem Pol angesammelt schienen. Die Zellen hatten die verschiedenste Form und Grösse, die meisten waren rund und scharf contourirt, andere hatten ausgezackte Ränder. Die grössten Exemplare hatten einen Durchmesser von 0,095 mm. In dem an die Retina-Innenfläche anstossenden Granulationsgewebe fanden sich ausserdem Gebilde, welche vollständig den Eindruck machten, als ob mehrere Epitheloidzellen zu einer Riesenzelle confluirten; denn selbst bei Oelimmersion (Z. $\frac{1}{12}$) liess

sich nicht immer eine deutliche Grenze zwischen den einzelnen Zellindividuen nachweisen.

An Stelle der grossen bindegewebigen Schwarte zwischen Retina und Choreoidea fand sich innerhalb derselben ein Streifen osteoiden Gewebes, in dem bereits partielle Verknöcherung Platz gegriffen hatte. Diese Lamelle zeigte einen gezackten Rand, eine Länge von 1,69 mm und eine Dicke von 0,32 mm. In den Buchten des Randes waren stellenweise Osteoblasten vorhanden. In der Umgebung des osteoiden Gewebes war das Bindegewebe auffallend kernarm, aber von dunkelm Pigment durchsetzt. Nach der Verwachsungsstelle der Schwarte mit der Retina und Choreoidea war das Pigment mit Rundzellen stärker infiltrirt.

Die Choreoidea war im Ganzen auf der nasalen Seite des Bulbus von Rundzellen dicht erfüllt, so dass die einzelnen Schichten nicht mehr zu erkennen waren.

An der Stelle der Schwarte fehlte die sonst vorhandene Membrana elastica vollständig; ausserdem zog hier von hinten her aus der Sclera in die Aderhaut ein gröberes arterielles Gefäss und endigte an der Schwarte, aus diesem Gefäss war voraussichtlich der Cysticercuskeim in die Aderhaut gedrungen und in loco zur Entwicklung gelangt. Die Schwarte hatte sich jedenfalls an Stelle des früheren, subretinalen Cysticercussitzes ausgebildet und im Augenspiegelbilde die in der Krankengeschichte erwähnte weisse, mit Gefässen bedeckte, prominente Fläche dargestellt, welche beim Blick nach innen sichtbar und von einer gewöhnlichen Netzhautablösung verschieden war.

Von dem zweiten Falle stand mir leider keine Krankengeschichte zur Disposition, sondern nur der linke Bulbus, welcher Herrn S. nach Maassgabe des Verzeichnisses der enucleirten Augen am 13. 10. 84 exstirpirt war.

Auffallend war eine Formveränderung am Augapfel, derart, dass im hinteren Abschnitt hinter dem Aequator bulbi fast circulär um den ganzen Augapfel eine flache Einziehung der Sclera bestand. Der Augapfel hatte dadurch annähernd die Gestalt einer Birne erhalten, deren Stiel der Opticus bildete.

Der Bulbus war gleich nach der Enucleation eröffnet durch einen Schnitt, welcher am hinteren Umfang des Auges im horizontalen Durchmesser begann, jedoch in der vorderen Hälfte nicht die Pupille und Cornea halbirte, sondern oberhalb der Pupille durch die Iris und die obere Randzone der Cornea verlief. Beim Durchschneiden floss eine gelbliche Flüssigkeit in wenigen Tropfen aus dem Augapfel ab. Die Schnittfläche zeigte eine ziemlich genau halbirte Cyste mit dicker Wand und einem Durchmesser von 6—7 mm; dieselbe war gegen die äussere Bulbuswandung sehr deutlich abzugrenzen, hob sich aber nach dem Augeninnern zu nur undeutlich gegen die dasselbe erfüllende, graugelbe, feste Masse ab. In dieser Cyste lag der Cysticercus von der Grösse einer kleinen, weissen Erbse, welcher seinen goldgelb schimmernden Kopf aus der Blase herausgesteckt hatte.

Die Sclera erschien auf dem Durchschnitt nicht von gleichmässiger Dicke. In der Gegend des Corpus ciliare war sie kaum $^1/_2$ mm dick, hinter der Insertionsstelle der geraden Augenmuskeln begann nach hinten zu eine allmählich zunehmende Verdickung der Lederhaut von $1\,^3/_4$ mm am Aequator bis auf $2\,^1/_4$ mm neben dem Opticus. Zwischen Opticusgegend

und Aequatorialzone befand sich eine Stelle der Sclera, welche etwas dünner war und nur $1^1/_4$ mm im Durchmesser hatte. Am nasalen Umfang des Bulbus erschien diese letztere Partie der Sclera etwas ausgebuchtet, hier lag im Augeninnern die Cysticercusblase.

Die Choreoidea lag durchweg der Sclera an. Während der Durchmesser der Aderhaut auf der temporalen Seite vom Opticus bis zu ihrem Uebergang in das Corpus ciliare ziemlich normal erschien, war die Choreoidea auf der nasalen Seite des Bulbus schon vom Opticus an hochgradig verdickt und mass an der Stelle des Cysticercus, wo sie am dicksten war, 1 mm.

Am vorderen Augapfelabschnitte in der Gegend des Corpus ciliare, wo die Sclera am dünnsten und wieder leicht ektasirt war, wurde das Corpus ciliare durch ein dickes Exsudat von der Sclera abgedrängt. Exsudat und Corpus ciliare zusammen massen in der Mitte 3 mm. Diese Verdickung des Corpus ciliare war auch auf der temporalen Seite bemerkbar. Das Exsudat füllte die ektatische Scleralzone aus, sah auf dem Durchschnitt nicht homogen, sondern siebartig durchlöchert aus. Die Retina liess sich im Augeninnern nicht deutlich abgrenzen.

Vor der Papille begann eine dreieckige, dunkelroth verfärbte Masse, die sich bis an den Cysticercussack erstreckte und den Eindruck machte, als ob in der Spitze eines abgelösten Netzhautsackes eine Hämorrhagie bestände. Den grössten Theil des Glaskörperraumes aber nahm eine graugelbe, vollständig homogene Substanz ein, in deren Centrum sich eine glasig durchscheinende Stelle (Glaskörper?) fand, während die Peripherie von röthlichen und gelben Streifen durchzogen war.

Die Cysticercusblase schien jedenfalls subretinal und auf der Choreoidea gelegen zu sein. Die Kapsel des Cysticercussackes war fast $^1/_2$ mm dick.

An der Iris fiel keine Anomalie auf. Die nur in ihrer Randzone getroffene Linse zeigte unter der Kapsel und mehr nach der Mitte zu eine Trübungsschicht, welche durch eine ungetrübte Schicht getrennt waren.

Die Vorderkammer war leer.

Die Cornea hatte einen normalen Durchmesser und normale Transparenz.

Der äquatoriale Durchmesser des Auges betrug 21 mm, in der Umgebung des Opticus mass der Querdurchmesser nur 12 mm, die Augenachse betrug 22 mm.

Legte man nunmehr einen Schnitt durch den horizontalen Durchmesser des Auges, welcher Cornea und Pupille halbirte, so ergab sich, dass quer über die Iris und Pupille eine graue Membran hinwegzog. Die Linse, welche an normaler Stelle lag, wurde im Aequator direct von den Processus ciliares berührt. Auf dem Durchschnitt hatte sie eine nierenförmige Gestalt mit einer Einziehung am hinteren Pol. Unter der vorderen Kapsel sah man einen grauen Trübungsstreifen, welcher sich nach hinten über die Aequatorialgegend hinaus subcapsulär fortsetzte. Der Querdurchmesser der Linse betrug 8 mm, ihre Achse 4 mm.

Der hinter der Linse gelegene Raum wurde erfüllt am inneren Umfang des Auges von der Cysticercuskapsel, in deren Innern sich eine feinkörnige, gelblichweisse Masse befand. Im Uebrigen sah man hinter der Linse eine gleichmässig geronnene, grauweissliche Masse, durch welche die trichterförmig abgelöste Retina ziemlich deutlich zu verfolgen war. Man sah zunächst innen von der Stelle aus, wo das Corpus ciliare in die Choreoidea übergeht und das Pigmentblatt des Corpus ciliare sehr stark

gewuchert erschien, an der Ora serrata über die Cysticercuskapsel hinweg und längs der hinteren Linsenkapsel einen grauen Gewebsstreifen in querer Richtung bis zum hinteren Linsenpol verlaufen; hier traf dieser graue Streifen mit einem von der äusseren Seite des Auges herkommenden, ebenfalls grauen Streifen zusammen. Von der Vereinigungsstelle beider in gerader Richtung nach hinten zum Sehnerven verlief wieder ein grauer Streifen, welcher vor der Papille in einer Hämorrhagie endigte. In der grauweisslichen, die äussere Hälfte des Augeninnern einnehmenden Masse fielen ebenfalls einige gelblich und bräunlich gefärbte Flecken auf, welche offenbar Residuen einer früheren Hämorrhagie darstellten.

Nach genügender Härtung in Alkohol wurde der obere Bulbusabschnitt zur genaueren mikroskopischen Untersuchung in Celloidin eingebettet; die Schnitte wurden in Hämatoxylin gefärbt.

Auf Schnitten, welche parallel zu der ursprünglichen horizontalen Durchschnittsfläche des Bulbus angelegt waren, gewann man bei schwacher Vergrösserung eine deutliche Uebersicht über die Beziehung des Cysticercus zu den Augenhäuten.

Die Retina war am inneren und äusseren Umfang des Auges vollständig von der Choreoidea abgelöst, die Pars ciliaris retinae haftete an dem Corpus ciliare. Die Ora serrata bildete mit der Choreoidea einen stumpfen Winkel, dessen Scheitelpunkt auf der Grenze zwischen glattem Theil des Corpus ciliare und Anfangstheil der Choreoidea lag; letztere war ins Augeninnere hineingezerrt, so dass an dieser Stelle ein starker Vorsprung der Uvea auffiel. In jenem Winkel befand sich die Cysticercuskapsel, welche der Choreoidea dicht anlag, nach vorn zu von der Retina und dem buckelförmigen Vorsprung der Choreoidea durch eine Schwarte getrennt war, welche sowohl mit der Kapsel als auch mit der Retina fest verwachsen erschien.

Die Untersuchung mit starker Vergrösserung ergab folgende Details:

Der Kernreichtum der Sclera war im Allgemeinen nicht vermehrt, dagegen fand sich um die kleinsten Gefässe herum eine starke Infiltration der Lederhaut mit Rundzellen.

Die Suprachoreoidea war hochgradig auseinandergezerrt an der Grenze zwischen Choreoidea und Corpus ciliare, wo sich der oben erwähnte Buckel befand, die dadurch entstandenen Lücken der Suprachoreoidea waren theils mit serös-fibrinösem Exsudat, theils mit Blut angefüllt.

Die einzelnen Schichten der Choreoidea liessen sich am inneren Umfang des Bulbus gar nicht unterscheiden; gleich unter der Membrana elastica, welche unverletzt die Aderhaut überzog, begann eine dichte Rundzelleninfiltration, die durch die ganze Dicke der Membran ging und am dichtesten um die gröberen Gefässe herum erschien. Auf einzelnen Schnitten war gerade die Durchtrittsstelle einer Vortexvene getroffen, auch hier befand sich von der Choreoidea aus innerhalb der Sclera um die Vene eine starke Infiltration mit Rundzellen. Von den Pigmentstromazellen waren nur einige erhalten, die meisten hatten ihre Fortsätze verloren und sahen klumpig aus.

Die Retina war bindegewebig degenerirt, die Radiärfasern waren stark hypertrophirt. Von den charakteristischen Elementen der Netzhaut bemerkte man nur an gefalteten Theilen der Retina, zwischen denen Blutextravasate lagen, noch einzelne Reste, und zwar ausser feinen Fäserchen an Stelle der Nervenfaserschicht vereinzelte Ganglienzellen, manch-

mal in mehreren Schichten übereinander, Theile von der inneren granulirten Schicht, von der äusseren und von der inneren Körnerschicht; letztere war am besten erhalten und auch an ungefalteten Stellen der Retina in gewundenem Verlauf durch das degenerirte Retinalgewebe zu verfolgen.

Stäbchen und Zapfen sind vollständig untergegangen.

Die Zellen der Pars ciliaris retinae waren zu langen Fasern ausgewachsen und palissadenartig an einander gereiht. Das Pigmentepithel haftete der Retina nirgends an. Zwischen Retina und Choreoidea resp. Cysticercussack befand sich eine Schwarte; dieselbe bestand theils aus geflechtartig verfilzten, theils aus parallel verlaufenden Bindegewebszügen. In derselben fanden sich stellenweise Rundzellen, während sonst im Allgemeinen die Zellen dieser Schwarte Spindelform hatten. Sie enthielt ferner zahlreiche Capillaren, Hämosiderinkörner und dunkles Pigment, offenbar vom Pigmentepithel eingeschwemmt.

An der Cysticercuskapsel konnte man zwei Gewebsschichten unterscheiden, eine innere, die aus einer ungefärbten, feinkörnig-faserigen Fibrinmasse bestand, und eine äussere, gefässhaltige, aus derben Bindegewebsfasern zusammengesetzt; die letztere enthielt reichliche Kerne, stellenweise Blutgefässe und verkümmerte Zellen des Pigmentepithels. Als Inhaltsmasse hafteten der Kapsel dichte Rundzellenhaufen und Fibringerinnsel an. Von Riesenzellen war in der Kapsel und ihrer Umgebung keine Spur nachweisbar.

Auf Schnitten, die von einem Querschnitt des Auges aus der Aequatorialgegend stammten, sah man schon bei makroskopischer Betrachtung in der Mitte der in Hämatoxylin gefärbten Präparate eine feste Verwachsung zwischen Retina und Choreoidea in einer Ausdehnung von 7 mm. Die Retina war nach beiden Seiten von der Verwachsung vollständig abgelöst. Am äusseren Umfang des Auges lag unter der Retina mit ihr fest verwachsen das oben erwähnte Schwartengewebe, welches von der Choreoidea durch einen Bluterguss getrennt war, am inneren Umfang des Bulbus war die Cysticercuskapsel mit der Retina vollständig verwachsen.

An derjenigen Stelle, wo die Netzhaut der Aderhaut adhärirte, fand sich ein kleiner Rest degenerirten Glaskörpers zwischen den Netzhautfalten.

Bei Untersuchung dieser Schnitte mit stärkerer Vergrösserung ergaben sich in Bezug auf die Augenhäute folgende Verhältnisse:

In der Gegend der Randzone der Verwachsungsstelle zwischen Choreoidea und Retina sah man ein circumscriptes Rundzellenfiltrat, welches dicht unter der Membrana elastica in der Choreocapillaris und Endothelschicht der Choreoidea um ein mittelgrosses Gefäss ausgebreitet war und die Membrana elastica bucklig hervortrieb. In der Nachbarschaft dieses Infiltrats zeigte die Aderhaut nach dem äusseren Umfang des Bulbus zu nur stellenweise an einzelnen Gefässen eine mässige Rundzellanhäufung, die normale Structur der Choreoidea aber noch vollkommen erhalten. In dem Suprachoreoidalraum fand sich ein Blutgerinnsel, dessen einzelne Blutkörperchen stellenweise zu einer homogenen Masse confluirt waren. Das Gewebe der Suprachoreoidea war nur unbedeutend aufgelockert. Die in physiologischer Reichlichkeit vorhandenen Gefässe der Choreoidea zeigten sich nicht übermässig erweitert, ihre Wandung war stellenweise verdickt, ihr Lumen dicht mit Blutkörperchen erfüllt. Auffallend war nur

der wellige Verlauf der Membrana elastica mit dem ihr unmittelbar aufliegenden Pigmentepithel der Retina.

An der Stelle des circumscripten entzündlichen Infiltrats fehlte das Pigmentepithel. An dieser Stelle zeigte die degenerirte und durch eine dünne Blutschicht von der Choreoidea getrennte Retina eine ziemlich gleichmässige und dichte Pigmentinfiltration. Weiter nach der Verwachsungsstelle zu verdünnte sich die Choreoidea von 0,36 auf 0,18 mm und behielt diese Dicke bis zur Verwachsungsstelle selbst bei. Das Pigmentepithel fehlte hier auf der Membrana elastica vollständig, ebenso am ganzen inneren Umfang des Bulbus, wo die Cysticercuskapsel der Choreoidea anlag. An der Verwachsungsstelle der Netzhaut und Choreoidea waren nur auf ganz kurze Strecken Reste des Pigmentepithels vorhanden. Hier hatte die Aderhaut vollständig ihre normale Schichtung verloren und war in ein ganz pigmentloses, nur von einzelnen kleinen Gefässen durchsetztes Häutchen verwandelt. Nach dem Cysticercuslager zu begann sofort auch noch innerhalb des Verwachsungsgebietes die Kerninfiltration der Choreoidea; während vorher die Membrana elastica immer noch nachweisbar gewesen war, schien sie hier an einer umschriebenen Stelle durchbrochen von einem Rundzelleninfiltrat, welches aus der Choreoidea in die Retina hineinwucherte. In dem Zelleninfiltrat lagen kleine, capillare Gefässe und unter der perforirten Elastica in der Choreocapillaris Reste einer Hämorrhagie.

An der Stelle des Cysticercuslagers selbst war die Choreoidea mit der Sclera verwachsen, verdickt und mit Rundzellen dicht infiltrirt. Die Rundzelleninfiltration erstreckte sich durch sämmtliche Schichten der Aderhaut.

Von den Retinaschichten waren an der Verwachsungsstelle nur Theile der inneren granulirten, der inneren Körner- und der Ganglienzellenschicht zu erkennen. Ausserdem fand sich hier in der Netzhaut der Querschnitt eines Gefässes, dessen Wand hochgradig verdickt und homogen erschien, in dessen Peripherie ebenfalls eine Pigmentinfiltration bestand und in dessen Nachbarschaft sich noch einzelne kleine Gefässe fanden, deren Wände ebenfalls Pigmentinfiltration zeigten. Die im Uebrigen stark degenerirte Retina zeigte dieselben Charaktere wie bei den früher beschriebenen Horizontalschnitten; in derselben fiel vor Allem eine inselförmige Infiltration mit Hämosiderin resp. mit schwarzem Pigment auf, welches von dem Pigmentepithel abzustammen schien.

Schnitte, welche den N. opticus enthielten, zeigten am Sehnerv und in der Umgebung desselben Folgendes:

Der Sehnerv sah atrophisch und kernreich aus, in der Papille und deren Umgebung waren die Reste einer stattgehabten Hämorrhagie zu erkennen. Nach aussen und innen vom Sehnerven waren die Sclera und Choreoidea in der Umgebung der Papille mit einander verwachsen. Die Verwachsung war auf der äusseren Seite ausgedehnter als auf der inneren; hier fand man in einem Abstand von knapp 1 mm vom Sehnerv zwischen Choreoidea und Sclera die Reste einer Blutung. Nach aussen von der Papille war die Sclera vollständig normal, nur in der Umgebung der die Lederhaut perforirenden Gefässe und Nerven sah man eine mässige Kerninfiltration, die Ciliarnerven, von denen einzelne Stämme durch die ganze Dicke der Sclera zu verfolgen waren, hatten ein vollständig atrophisches Aussehen. Nach innen von der Papille war in dem Gewebe der Sclera keine Abnormität bemerkbar, nur um die Gefässe und Nerven herum war von der Choreoidea aus eine Kerninfiltration zu verfolgen.

Die Choreoidea war nach aussen vom Sehnerven sehr gefässreich, stark verbreitert, ihre Dicke variirte zwischen 0,63—0,81 mm, sie war nur in der Nähe der Papille mit Rundzellen mässig infiltrirt. Die Lamina elastica hatte einen wellenförmigen Verlauf.

Was die Choreoidea auf der andern Seite der Papille betrifft, so begann hier gleich am Sehnerven eine Rundzelleninfiltration, welche in grösserem Abstand von der Papille immer dichter wurde, die Membran der ganzen Dicke nach durchsetzte und schliesslich zu einer Verdickung der Membran bis auf 1 mm führte. Ihre Structur war vollständig unkenntlich, um grobere Gefässe herum war die Kerninfiltration noch dichter als gewöhnlich.

Die dem wirklichen Halbirungsdurchmesser entsprechenden Schnitte zeigten bei der Untersuchung mit schwacher Vergrösserung die Retina am inneren Umfang des Bulbus an der Ora serrata zu einem aus glänzenden Fasern bestehenden Gewebe degenerirt, welches zur Hinterfläche der Linse zu verfolgen war und sich dann in einen vielfach gefalteten Gewebsstreifen fortsetzte, in dessen Falten noch Reste der früheren Netzhautstructur Körnerschichten, Ganglienzellen erhalten waren. Auch am ausseren Umfang des Bulbus erschien die Ora serrata bindegewebig degenerirt. Die Cysticercuskapsel hing unmittelbar mit dem entarteten Netzhautgewebe zusammen. Nach vorn vor der abgelösten Retina befand sich am inneren Umfang des Auges in dem Raum zwischen Linsenkapsel und Corpus ciliare ein kernreiches Bindegewebe. Das Pigmentblatt des Corpus ciliare war mit der darauf befindlichen Pars ciliaris retinae theilweise von dem Ciliarkörper abgehoben, so dass innerhalb des Pigmentblattes ein vollständig cystischer, leerer Raum entstanden war.

Auf der äusseren Seite des Bulbus befand sich zwischen abgelöster Retina, Ciliarkörper und Linsenkapsel ein bindegewebig degenerirter mit Hamosiderin, Gefässen und dunkelm Pigment durchsetzter Rest von Glaskörper.

Die Zellen der Pars ciliaris retinae waren hier zu langen cylindrischen Fasern ausgewachsen und stellenweise von dem Pigmentblatt durch ein Rundzelleninfiltrat abgehoben. Zwischen den Rundzellen befanden sich von dem Pigmentblatt eingeschwemmte Pigmentzüge. In der Pars ciliaris retinae fanden sich ferner zwischen den ausgewachsenen Fasern cystoide Hohlräume in der Gegend der Ora serrata.

Im ungefalteten Theil des Corpus ciliare, dessen faltenförmige Fortsätze die Linse unmittelbar berührten, waren auf jeder Seite circumscripte Rundzelleninfiltrate nachweisbar.

Die Meridionalfasern des Ciliarmuskels waren stark auseinandergezerrt, der ganze Ciliarmuskel sah atrophisch aus.

Im Iriswinkel erschien die Vorderfläche der Iris an einer circumscripten Stelle mit der Descemet'schen Membran verwachsen. Das Pigmentblatt der Irishinterfläche war stark gewuchert und durch ein kern-, pigment- und gefässreiches Schwartengewebe mit der Linsenvorderfläche verwachsen. Der Papillarrand der Iris war nach rückwärts umgeklappt und die Papille von einer dünnen, ziemlich kernarmen Membran, welche der Linsenkapsel adharirte, eingenommen. Vor der Iris und Pupillarmembran befand sich ein fibrinöses, wenige Rundzellen enthaltendes Exsudat.

In der Iris selbst, deren Dickendurchmesser erheblich verringert erschien, waren vor der hinteren Grenzmembran und im Bereich des

Sphinctertheils auf verschiedenen Schnitten circumcripte Rundzellen-infiltrate vorhanden.

Ein sehr umfangreiches Rundzelleninfiltrat zeigt die Sclera am inneren Bulbusumfang in der Gegend der Corneoscleralgrenze, am äusseren Umfang waren hier die perforirenden Ciliargefässe von Rundzellen begleitet.

An der Linsenkapsel, welche auch am hinteren Pol vollständig intact war, fiel eine ziemlich starke Faltung auf, welche unmittelbar hinter der Iris am inneren Bulbusumfang besonders hochgradig war. In diesen Falten war eine exquisite Kapselkatarakt zur Ausbildung gelangt. Im Uebrigen war die Innenfläche der vorderen und hinteren Linsenkapsel mit einem continuirlichen Epithelbelag versehen.

Unter der Vorderkapsel befand sich eine homogene gleichmässig geronnene Masse, die bis in die Gegend der Einziehung am hinteren Pol zu verfolgen war; die Linsenfasern selbst waren durch vielfache Spalten von einander getrennt, stark aufgefasert und stellenweise zu grosse Myelinkugeln zerfallen; die letzteren waren am hinteren Umfang der Linse und in der Mitte am stärksten ausgebildet.

Obwohl der Cysticercus in den beiden von mir untersuchten Fällen einen verschiedenen Sitz hatte, so waren dennoch die von ihm erzeugten pathologischen Veränderungen ziemlich gleichartige:

Es bestand eine chronische, plastische Iridochoreoiditis und vollständige Degeneration der Retina neben Hypertrophie ihrer bindegewebigen Elemente. Im zweiten Falle hatte schliesslich auch noch die Sclera an der Entzündung Theil genommen. In beiden Fällen waren ferner die Residuen frischer und älterer Hämorrhagien in den inneren Augenmembranen vorhanden; dieselben dürften den Wanderungen des Blasenwurms zuzuschreiben sein.

Die fibrilläre resp. bindegewebige Degeneration des Glaskörpers steht in Uebereinstimmung mit den älteren Beobachtungen von Membranbildung, die zuerst eingehender von Jacobson [1]) geschildert wurde.

Diese bindegewebige Degeneration wurde von Nordenson [2]) in fast allen Augen mit Amotio retinae constatirt und als Ursache der letzteren angesehen; in meinen Bulbis fand ich ebenfalls Netzhautablösung.

Der primäre Sitz des Cysticercus war subretinal; im ersten Fall hatte er die Retina perforirt und sich im Glaskörper einzukapseln begonnen, während man aus der dicken Kapsel des subretinalen Blasenwurms im zweiten Fall wohl mit ziemlicher Sicherheit schliessen darf, dass er hier dauernd subretinal geblieben wäre.

Die anatomischen Befunde einer plastischen Iridochoreoiditis mit Amotio retinae und bindegewebiger Degeneration der Netzhaut stimmen vollständig überein einerseits mit dem Ergebniss älterer anatomischer

1) Gräfe's Archiv, Bd. XI, Heft 2.

2) E. Nordenson. Die Netzhautablösung. 1887. Wiesbaden, J. Bergmann.

Untersuchungen, andererseits mit dem klinischen Bilde des intraocularen Cysticercus.

Die Ursache der chronischen Entzündung war der Cysticercus, der ähnlich wie ein aseptischer Fremdkörper wirkt. In seiner Umgebung kommt es, wie auch F. Marchand [1]) in seiner jüngst erfolgten ausführlichen Publication in Wort und Bild gezeigt hat, zur Auswanderung weisser Blutkörperchen, zur Proliferation der Bindegewebszellen; beide Elemente tragen schliesslich zu seiner Einkapselung bei. Während aber der Fremdkörper nach seiner Einkapselung seine entzündungserregenden Eigenschaften verliert, bleibt der Cysticercus als lebendes Wesen entzündungserregend. Seine Bewegungen, seine Nahrungsaufnahme und seine Ausscheidungsproducte unterhalten den Entzündungsprocess, welcher wie beim Fremdkörper als ein gutartiger aufzufassen ist, als ein Mittel, dessen sich der Organismus bedient, um sich von der Schädlichkeit zu befreien. Wird das schädliche Agens entfernt, so geht die Entzündung ganz zurück, selbst die Resorption der Entzündungsproducte vor sich.

Allerdings scheinen gegen diese Gutartigkeit des Processes einige, im Vergleich zu der Häufigkeit der Fälle von Cysticercus intraocularis selten beobachtete Fällen von eitrigen Entzündungen zu sprechen.

Nach den heutigen Anschauungen über die Aetiologie der eitrigen Entzündungen werden dieselben in den meisten Fällen durch infectiöse, in selteneren Fällen durch chemische Einflüsse erzeugt. Angenommen der Cysticercus wäre im Stande, durch seine chemischen Ausscheidungsproducte eitrige Entzündungen hervorzurufen, so bleibt es auffällig, dass er nicht immer dazu führt oder dass er in denjenigen Fällen, in denen eine eitrige Entzündung constatirt war, dieselbe nicht sofort nach der Invasion, sondern erst nach Monaten, selbst Jahren hervorgerufen hat. Man müsste sich hier mit der Hypothese helfen, dass die chemischen Secret- resp. Excretstoffe nicht immer dieselbe, sondern eine verschieden starke Wirkung haben.

Ebenso unerklärlich ist das späte Auftreten von eitrigen, intraocularen Entzündungen in diesen Fällen, wenn wir annehmen, dass der Cysticercuskeim bei seiner Wanderung aus dem Darmkanal in die Gewebe die ihm von dem Darmtractus etwa noch anhaftenden Mikroorganismen nicht längst abgestreift haben, sondern noch mit sich führen sollte. Dann müssten dieselben doch ebenfalls sogleich nach der Invasion des Cysticercus ins Auge eine acute eitrige Entzündung veranlassen.

Leber [2]) hat deshalb die Vermuthung ausgesprochen, dass die eitrigen

1) F. Marchand, „Untersuchungen über die Einheilung von Fremdkörpern", in Ziegler's Beiträgen zur pathol. Anatomie und zur allgem. Pathologie. Bd. IV. Heft 1.

2) Leber, Cysticercusextraction und Cysticercusentzündung. Gräfe's Archiv. Bd. XXXII. Heft 1. S. 281—315.

Entzündungen vielleicht erst durch zufällige secundäre Einwanderung von Mikroorganismen in den durch den Cysticercus geschaffenen Locus minoris resistentiae zu erklären seien, mit andern Worten, dass der Cysticercus erst einen geeigneten Entwicklungsboden für die Thätigkeit und das Wachsthum der Mikroorganismen vorbereiten müsse.

Leber hat in zwei Fällen daraufhin eine Untersuchung angestellt; in dem einen Falle, wo die eitrige Entzündung fehlte, hat er keine Mikroorganismen gefunden, in dem andern aber ein positives Resultat seines Culturversuches erzielt.

In einem von Treitel [1]) operirten, später enucleirten Bulbus fand Baumgarten [1]) zwar auch in dem die Cysticercusblase umgebenden Granulationsgewebe Kokken. Dieser Fall ist jedoch nicht so ganz einwandfrei, da eine Operation vorangegangen war und bei derselben eventuell die Kokken ins Auge hätten transportirt sein können; allerdings waren die Mikroben nicht an der Operationsnarbe aufzufinden.

Zur Unterstützung der Leber'schen Vermuthung kann man die Beziehungen der sympathischen Ophthalmie zum intraocularen Cysticercus noch nicht verwerthen.

Zum Zustandekommen der sympathischen Ophthalmie nach der Ciliarnerventheorie wären die Bedingungen in jedem Falle von intraocularem Cysticercus vorhanden, da hochgradige Entzündungen, die auch in der Umgebung der Ciliarnerven sich etabliren, kaum je vermisst werden. Deutschmann [2]) hat indessen in seiner neuesten Monographie die Ciliarnerventheorie für die sympathische Entzündung auf Grund eigner Experimente und Untersuchungen, sowie nach kritischer Beleuchtung der einschlägigen Literaturangaben vollständig geleugnet und den mikrophytischen Ursprung der Affection sowie das Ueberwandern derselben von dem einen auf das andere Auge durch den Sehnerv als die Regel hingestellt und nur ausnahmsweise einen rein chemischen Reiz im ersten Auge in derselben Weise wirken lassen wollen. Er unterscheidet sympathische Reizung, die auf reflectorischem Wege durch die Ciliarnerven übertragen, und sympathische Entzündung, die durch den Sehnerv vermittelt wird.

Andererseits sind die Angaben über sympathische Ophthalmie nach intraocularen Cysticerken noch äusserst mangelhaft. Deutschmann gelang es nicht, in der Literatur einen solchen Fall zu entdecken. Meines Wissens ist die einzige Publication von Jacobson [3]) erfolgt; derselbe fand bei der Eröffnung eines wegen sympathischer Amblyopie des andern Auges enucleirten phthisischen Bulbus in dem letzteren einen

---

1) Treitel, Bericht über vier Operationen von Cysticercus intraoc. Knapp u. Schweigger. Bd. XV. 3. u. 4. Heft.

2) Deutschmann, Ueber die Ophthalmia migratoria. 1889.

3) Jacobson, Gräfe's Archiv. Bd. XI. Heft 2. S. 162.

Cysticercus. Auf Mikroorganismen war damals, wo man die Bedeutung derselben noch nicht kannte, natürlich nicht untersucht worden. Wenn die Anwesenheit von Mikroben um Cysticerken häufiger constatirt werden sollte, so wäre noch ein weiterer Beweis für die Möglichkeit der sympathischen Ophthalmie nach intraocularen Cysticerken geliefert. Sie ist jedenfalls eine seltene Affection, denn A. von Gräfe [1]) hatte bis zum Jahre 1866 noch keinen Fall beobachtet, und Hirschberg [1]) konnte an seinem eigenen, grossen Material ebenfalls keine einschlägige Beobachtung verzeichnen.

Aber selbst wenn die weitere Forschung um intraoculare Cysticerken keine Mikroorganismen nachweisen sollte, so wäre damit doch nicht die Möglichkeit der sympathischen Ophthalmie bei diesem Leiden zu leugnen. Denn dass die eitrige Irido-choreoiditis infolge eines intraocularen Cysticercus durchaus auf der Einwirkung von Mikroben beruhen muss, scheint mir fraglich, da der Blasenwurm doch sicher Stoffwechselproducte liefert, welche durch ihren chemischen Reiz vielleicht im Stande sind, Eiterung hervorzurufen. Diese eitrigen Entzündungen könnten nach der Deutschmann'schen Theorie ebenso eine Ophthalmia migratoria erzeugen, wie eine durch Mikroorganismen bedingte eitrige Irido-choreoiditis. Und da die durch chemischen Reiz erzeugten Ophthalmien nur ausnahmsweise eine Ophthalmia migratoria hervorrufen sollen, so wäre hiernach auch das so seltene Vorkommniss einer wirklichen sympathischen Entzündung durchaus verständlich. Die Möglichkeit und Ursache der sympathischen Reizung ist durch die entzündliche Affection der Ciliarnerven eo ipso aufgedeckt.

Zum Schluss seien noch einige besondere Eigenthümlichkeiten der beiden von mir untersuchten Fälle angeführt.

Von dem ersten Falle sind zunächst erwähnenswerth die enorm reichlichen Kalkkörperchen des Cysticercus, welche von solcher Grösse und Gestalt waren, wie ich sie nirgends in der einschlägigen Literatur geschildert fand. Ebenso eigenthümlich war die braune Farbe der Körperchen, die bei der concentrischen Schichtung uns zunächst in der richtigen Deutung irreführte. Ob Blutfarbstoff die braune Farbe verursacht hatte, lasse ich dahingestellt.

Die bis jetzt erst einmal bei Cysticercus intraocularis in einem von Hirschberg [2]) enucleirten Bulbus gefundenen Riesenzellen sind ein Beleg für die Analogie der Verhältnisse bei der Einheilung resp. Einkapselung von Cysticerken und aseptischen Fremdkörpern. Ich habe dieselben Formen von Riesenzellen beobachtet, wie sie F. Marchand in

1) cfr. Leber. Cysticercusextraction und Cysticercusentzündung. Gräfe's Archiv. Bd. XXXII. Heft 1. S. 281—315.

2) cfr. L. Weiss, Ueber die Tuberculose des Auges. Gräfe's Archiv. Bd. XXXIII. Heft 4. S. 76. Anmerkung.

seiner oben erwähnten Arbeit beschrieben hat, unter anderen auch Exemplare, welche für die Bildung durch Verschmelzung ursprünglich getrennter Zellen sprachen.

Wie die Entwicklung von Riesenzellen um das Corpus alienum, ist auch die Rundzelleninfiltration um die Gefässe der benachbarten Membranen (Retina) eine Analogie zu den von MARCHAND bei Fremdkörpern beobachteten Veränderungen (Perivasculitis).

Ein seltener Befund war die Knochenbildung in der Schwarte des ersten Falles; wie aus meiner Literaturübersicht erhellt, sind Knochenlamellen nur noch zweimal in derartigen Augen beschrieben von O. BECKER und von SÄMISCH.

Schliesslich sei noch darauf hingewiesen, dass die Ränder der Retina an der Rupturstelle wie in dem von E. NEUMANN untersuchten Falle aus der JACOBSON'schen Klinik eigenthümlicher Weise nach aussen d. h. nach der Choreoidea zu umgeklappt waren, während man doch hätte erwarten sollen, dass sich bei Perforation subretinaler Cysticerken von hinten in den Glaskörper die Ränder einwärts rollen. Das umgekehrte Verhalten lässt sich hier vielleicht dadurch erklären, dass das vor der Perforation neugebildete, subretinale Granulationsgewebe nach der Perforation die Ränder infolge seiner Schrumpfung nach aussen zog.

Bemerkt sei ausserdem, dass das ursprüngliche Cysticercuslager gerade an einer Stelle lag, an welcher eine hintere Ciliararterie die Sclera perforirte und in der Choreoidea endigte. Vermuthlich war hierdurch der Keim der Finne in das Auge gelangt.

Aus dem zweiten Falle wäre hervorzuheben die cystoide Degeneration an der Pars ciliaris retinae, welche in den peripheren Theilen der Netzhaut gewöhnlich nur als Altersveränderung an der Ora serrata retinae beobachtet und beschrieben ist (BLESSIG, MERKEL, KUHNT) [1]).

Die innerhalb des Pigmentbelages des Corpus ciliare entstandene Cyste ist einfach durch den Zug des schrumpfenden, neugebildeten Bindegewebes in dem Raum zwischen Linse, Corpus ciliare, Retina und Iris zu erklären. Die Veränderungen an der Linse lassen sich als Folge der chronischen Entzündung und Glaskörperdegeneration auffassen. Die Linse litt dadurch in ihrer Ernährung und wurde kataraktös. Die Folge der Kataraktbildung einerseits und der schrumpfenden Bindegewebsmasse um die Linse andererseits war eine Faltung der Kapsel mit Formveränderung der Linse; im Gefolge der Faltenbildung und der hypermaturen Katarakt hatte sich schliesslich die Wucherung der Kapselepithelien und die Kapselkatarakt entwickelt.

1) cfr. SCHWALBE, Anatomie der Sinnesorgane.

Zum Schlusse erlaube ich mir, meinen hochverehrten Lehrern, Herrn Prof. Dr. Jacobson für die gütige Ueberlassung des Materials und des Laboratoriums und Herrn Prof. Dr. Vossius für die Unterstützung bei dieser Arbeit meinen verbindlichsten Dank auszusprechen.

Vita.

Ich, Franz Dolina, bin am 23. August 1860 zu Allenstein in Ostpreussen geboren. Meine Schulbildung erhielt ich auf dem Gymnasium zu Hohenstein in Ostpreussen, welches ich Ostern 1881 mit dem Zeugniss der Reife verliess. Von 1881 bis 1883 studierte ich in Königsberg Geschichte und Geographie, von 1883 bis 1888 Medicin. Am Ende des vierten medicinischen Semesters bestand ich das Tentamen physicum, am 15. Februar 1889 die medicinische Staatsprüfung.

Während meiner Studienzeit besuchte ich die Vorlesungen folgender Herren Professoren und Docenten:

Baumgarten, J. Caspary, R. Caspary, Dohrn, Falkenheim, Falkson †, Hertwig, Jacobson, Jaffé, Langendorff, Lossen, Merkel, Meschede, Mikulicz, Minkowski, Münster, Naunyn, Neumann, Prutz, Rühl, Samuel, Schneider, Schönborn, Schreiber, Schwalbe, Seydel, Stetter, Vossius, Zander, Zöppritz †.

Allen diesen verehrten Lehrern sage ich meinen herzlichsten Dank.

Thesen.

1) Nach der Excision der oberen Uebergangsfalte bei folliculärer Conjunctivitis müssen die Wundränder durch reichliche Nähte genau vereinigt werden.

2) Die Inunctionskur ist die beste antisyphilitische Kur.

Frommannsche Buchdruckerei (Hermann Pohle) in Jena.